VES und Kammertachykardien
Wissenswertes für die Praxis

Prof. Dr. Jan Steffel
Invasive Elektrophysiologie
Klinik Hirslanden & Klinik im Park, Zürich
Klinik St. Anna Luzern Zürich
jan.steffel@hin.ch

Disclosure Statement

- Consulting / Speaker: Abbott, Alexion, Astra-Zeneca, Bayer, Berlin-Chemie, Biosense Webster, Biotronik, Boehringer-Ingelheim, Boston Scientific, BMS, Daiichi Sankyo, Medscape, Medtronic, Merck/MSD, Organon, Pfizer, Saja, Servier, and WebMD.
- Ownership CorXL, Swiss EP

Ventrikuläre Extrasystolen

- Häufiger Befund
- Symptomatisch (Pulsdefizit) / asymptomatisch möglich
- Isoliert i.d.R. nicht therapiebedürftig
- Therapiemöglichkeiten: Betablocker, Verapamil-Typ Calciumantagonist; Ablation
- Häufigkeit entscheidend; mono- vs. polymorph; ggf. weitere Abklärung
- Cave: "VES Burden"

Relationship between burden of premature ventricular complexes and left ventricular function

Timir S. Baman, MD,* Dave C. Lange, MD,* Karl J. Ilg, MD,* Sanjaya K. Gupta, MD,* Tzu-Yu Liu, MS,† Craig Alguire, MD,* William Armstrong, MD, FACC,* Eric Good, DO, FACC,* Aman Chugh, MD, FACC,* Krit Jongnarangsin, MD,* Frank Pelosi, Jr., MD,* Thomas Crawford, MD,* Matthew Ebinger, MD, DO,* Hakan Oral, MD, FACC,* Fred Morady, MD, FACC,* Frank Bogun, MD, FACC*

Defining the optimal cut-off for PVC burden

PVC burden (%)	Sensitivity (%)
10	100
16	90
21	80
27	70
30	60
34	50
35	40
39	30
41	20
50	10

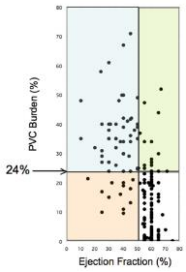

Baman, Heart Rhythm 2010

Development after ablation

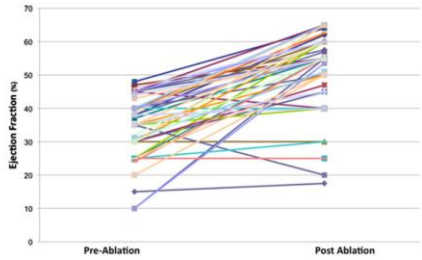

Baman, Heart Rhythm 2010

ESC Guidelines, 2022

Recommendations	Class
Idiopathic PVC/VT and PVC-induced cardiomyopathy (continued)	
In patients with an unexplained reduced EF and a PVC burden of at least 10%, PVC-induced cardiomyopathy should be considered.	IIa
In patients with suspected PVC-induced cardiomyopathy, CMR should be considered.	IIa
In non-responders to CRT with frequent, predominately monomorphic PVCs limiting optimal biventricular pacing despite pharmacological therapy, catheter ablation or AADs should be considered.	IIa
Catheter ablation may be considered for idiopathic VT/PVCs in asymptomatic patients with repeatedly more than 20% of PVCs per day at follow-up.	IIb
Amiodarone as a first-line treatment is not recommended in patients with idiopathic VTs/PVCs.	III

www.escardio.org/guidelines

2022 ESC Guidelines for the management of patients with ventricular arrhythmias and the prevention of sudden cardiac death (European Heart Journal; 2022 – doi: 10.1093/eurheartj/ehac262)

© ESC

Typical PVC morphologies indicative of basal origin

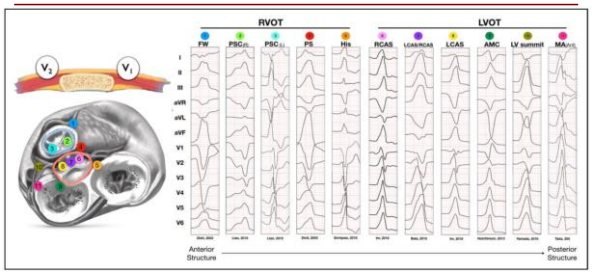

Anderson et al., Circulation: Arrhythmia and Electrophysiology. 2019;12:e007392

22-Jähriger Patient, 40% VES Burden

???

DD der Breitkomplextachykardie

1. VT
2. SVT mit Aberranz
3. SVT mit vorbestehendem Block
4. Antidrome AVRT
5. Device (Schrittmacher, ICD, CRT)
6. SVT mit akzessorischem Bündel als "Bystander"

Sichere Zeichen für VT

AV Relationship

- Dissociated P waves
- Fusion beats
- Capture beats
- A/V ratio < 1

Ventrikuläre Tachykardie

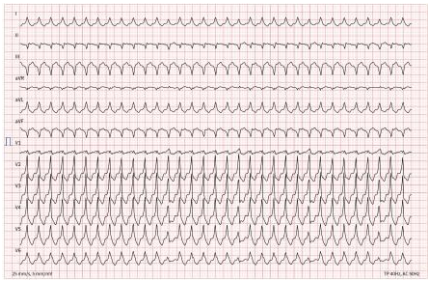

"Brugada Kriterien": VT vs. SVT

QRS Duration
- >160 msec with LBBB pattern
- >140 msec with RBBB pattern
- QRS during WCT is narrower than in NSR

QRS Axis
- Axis shift of >40 degrees between NSR and WCT
- Right superior (northwest) axis.
- Left axis deviation with RBBB morphology
- Right axis deviation with LBBB morphology

Precordial QRS Concordance
- Positive concordance
- Negative concordance

QRS Morphology in RBBB Pattern WCT
- Monophasic R, biphasic qR complex, or broad R (>40 msec) in lead V_1
- Rabbit ear sign: Double-peaked R wave in lead V_1 with the left peak taller than the right peak
- rS complex in lead V_6
- Contralateral BBB in WCT and NSR

QRS Morphology in LBBB-Pattern WCT
- Broad initial R wave of ≥40 msec in lead V_1 or V_2
- R wave in lead V_1 during WCT taller than the R wave during NSR
- Slow descent to the nadir of the S, notching in the downstroke of the S wave in lead V_1
- RS interval > 70 msec in lead V_1 or V_2
- Q or QS wave in lead V_6

VES / Ventrikuläre Tachykardie

Monomorph vs. Polymorph:
- Monomorph: Re-entry, fokal; Narbe
- Polymorph: Ischämie! Elektrolyte, Azidose etc.

VES / Ventrikuläre Tachykardie

Monomorph vs. Polymorph:
- Monomorph: Re-entry, fokal; Narbe
- Polymorph: Ischämie! Elektrolyte, Azidose etc.

Reentry vs. Automatie

Idiopathisch vs. Strukturell:
- Idiopathisch:
  - Meist RVOT, LVOT, Aortentasche, Tawara Faszikel
  - Sicherer Ausschluss einer strukturellen Herzkrankheit
  - In aller Regel sehr gute Prognose
- Strukturell:
  - KHK (Narbe), St.n. Myokarditis, Herzinsuffizienz

VES / Ventrikuläre Tachykardie – Therapie

Idiopathisch:
- Ablation (60-90% Erfolg)
- Medikamentös: Betablocker, Verapamil, Ic Antiarrhythmika

Strukturell:
- Medikamentös: Amiodaron, Betablocker
- Ablation (50-70% Erfolg)
- (ICD)

Take Home Messages

- Idiopathische VES: "Positiv inferior" → Hohe Heilungswahrscheinlichkeit durch Ablation
- VES Burden >10%: Cave VES-induzierte Kardiomyopathie
- Polymorphe VES / VTs: Alarmzeichen!

VES und Kammertachykardien

Wissenswertes für die Praxis

Prof. Dr. Jan Steffel
Invasive Elektrophysiologie
Klinik Hirslanden & Klinik im Park, Zürich
Klinik St. Anna Luzern Zürich
jan.steffel@hin.ch

Torsade de Pointes

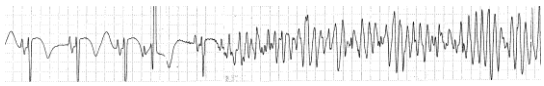

- Sonderform der VT
- Getriggerte Aktivität durch QTc Verlängerung
  - Erworben (Long QT Syndrom) oder sekundär
- Therapie: Magnesium! Sekundäre Ursachen; (ICD)

Kammerflimmen

- Ischämie (Akuter Infarkt)
- Herzinsuffizienz
- Idiopathisch

- Hyperdynamer Herzstillstand → Exitus letalis
- Therapie: Defibrillation

Kardioversion und Defibrillation

Kardioversion:
Getriggert auf R-Zacke

Defibrillation:
Ungetriggert

Mechanismus: Instantane Depolarisation aller Zellen

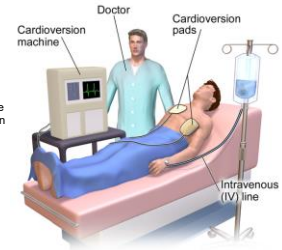

Abb.: Blausen.com staff (2014). "Medical gallery of Blausen Medical 2014". WikiJournal of Medicine 1 (2). DOI:10.15347/wjm/2014.010. ISSN 2002-4436.

ICD - Entwicklung

ICD von ~1995:

- Allgemeinanästhesie
  - Abdominelle Implantation
  - Mediane Sternotomie zur Fixation der Patches auf dem Epikard
  - Dauer der Hospitalisierung $\geq$ 1 Woche
- Nichtprogrammierbar
- Nur hochenergetischer Schock
- Indikation: Nur für Patienten, die den plötzlichen Herztod **zwei Mal** überlebten
- 1 ½ a Laufzeit
- 209 cm^3
- < 1,000 Implantationen / Jahr

Implantierbare Kardioverter-Defibrillatoren (ICDs)

- Multifunktional
  - Defibrillation
  - Kardioversion
  - Anti-Tachy-Pacing (ATP)
- Vielseitige Diagnostiken
- Incl. Einkammer- oder Zweikammerschrittmacher
- Komplett programmierbar
- Laufzeit 4-9 Jahre

Implantierbare Kardioverter-Defibrillatoren (ICDs)

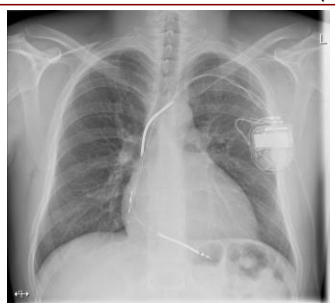

Wahrscheinlichkeit eines plötzlichen Herztodes

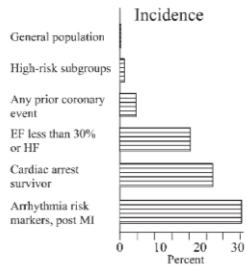

ACC / AHA / ESC Guidelines 2006
(mod. from Myerburg et al., Circulation 1992)

ICD Indikationen

Sekundäprophylaxe:

- St.n. "überlebter plötzlicher Herztod", hämodynamisch relevante VT etc. ***ausser*** bei reversibler Ursache

Primärprophyalxe:

- Herzinsuffizienz: EF ≤ 35%, optimale medikamentöse Therapie (mind. 3 Monate)
- Bestimmte Kardiomyopathien mit Risikokonstellationen (HOCM, ARVC, Amyloidose, …)
- Channelopathien mit Risikokonstellationen (Brugada, Long QT Syndrom, …)

Wahrscheinlichkeit eines plötzlichen Herztodes

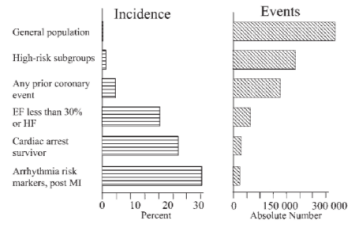

Langzeitkomplikationen: Infektion, Sondenendokarditis, Elektrodendefekte, Venenthrombose / -verschluss…
→ Inadäquate Schocks, Elektrodenextraktion

Device Komplikationen…

Courtesy A. Breitenstein

Der subkutane ICD

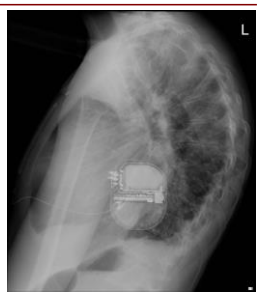

Steffel 2013

VES und Kammertachykardien

Wissenswertes für die Praxis

Prof. Dr. Jan Steffel
Invasive Elektrophysiologie
Klinik Hirslanden & Klinik im Park, Zürich
Klinik St. Anna Luzern Zürich
jan.steffel@hin.ch